UNIVERSITÉ CÔTE D'AZUR
FACULTÉ DE MÉDECINE

Département de Pédagogie

CARDIOLOGIE
SCA ST- TROPONINE +
Sans patient simulé
Sans geste clinique

Rédacteur : Sacha HASSEN-KHODJA **Date de rédaction :** Janvier 2024

Situation de départ N° 161 – Douleur thoracique

Domaine de compétence n°1 : Aptitude à faire la synthèse des données
Domaine de compétence n°2 : Aptitude à proposer une prise en charge

Attendus d'apprentissage de la situation abordée :

- Réaliser un électrocardiogramme de repos 18 dérivations
- Initier la prise en charge thérapeutique symptomatique et étiologique urgente
- Identifier les situations d'urgence nécessitant une hospitalisation en secteur traditionnel ou en soin intensif/critique

Objectifs de la station :

1. Item 230 : Douleur thoracique aiguë
2. Item 231 : Électrocardiogramme : indications et interprétations
3. Item 339 : Syndromes coronariens aigus

Patient simulé nécessaire à la station : NON

Matériel nécessaire à la station

- 1 table
- 2 chaises
- Tracé ECG fourni (dès l'entrée de l'étudiant-médecin)

Instructions à l'étudiant

Vous êtes interne aux urgences de votre hôpital. Vous prenez en charge Mr. DUPONT, âgé de 59 ans.

A l'interrogatoire, le patient se plaint d'une douleur rétrosternale irradiant au membre supérieur gauche, cotée à 10/10 sur une échelle numérique. Elle a débuté il y a 1h, et n'est pas calmée par la trinitrine.

L'auscultation est normale. Les constantes sont : FC 90/min, PA 153/78 mmHg, SpO2 92%, FR 18/min. Il est apyrétique.

Une analyse sanguine réalisée avec l'automate du SAMU retrouve une troponine élevée à 13 000 ng/L. L'ECG a été réalisé et vous est présenté à l'entrée dans le box du patient.

Vous avez **8 minutes** pour :

1. Interpréter le tracé électrocardiographique de votre patient.

2. Énoncer votre diagnostic syndromique

3. Donner les principaux éléments de la prise en charge thérapeutique de ce patient en sachant que l'ECG 18 dérivations ne retrouve pas d'anomalies supplémentaires

PAS DE PATIENT
PAS D'EXAMEN CLINIQUE

UNIVERSITÉ CÔTE D'AZUR
FACULTÉ DE MÉDECINE

Département de Pédagogie

Fiche de correction pour l'évaluateur (sans le barème)

	Cocher si fait
TÂCHE 1 : INTERPRÉTATION DE L'ECG	
Énonce la présence d'une fréquence cardiaque à 90/min	
Énonce la présence d'un rythme sinusal régulier	
Énonce la présence d'un axe normal (dérivations DI et aVF positives, axe compris entre +30° et +60°)	
Enonce l'absence de trouble de la conduction (intervalle PR < 200 ms, QRS fins à 80 ms)	
Énonce la présence d'anomalies de la repolarisation : sous-décalage du segment ST dans les dérivations antérieures (V3-V4-V5-V6) et inférieures (DII-DIII-aVF)	
Enonce l'absence de signe d'hypertrophie ventriculaire gauche	
TÂCHE 2 : DIAGNOSTIC SYNDROMIQUE	
Diagnostique un syndrome coronarien aigu sans sus-décalage du segment ST avec élévation de la troponine	
Énonce que l'on est en présence d'une urgence thérapeutique devant persistance des douleurs > 20 minutes (équivalent SCA ST+ troponine +)	
TÂCHE 3 : PRISE EN CHARGE	
Demande la mise en place d'une surveillance scopée (risque de trouble du rythme/de la conduction aigus)	
Demande un transfert en USIC pour coronarographie ± angioplastie dans les 24h	
Prescrit un traitement antalgique devant une douleur persistante, EN 10/10	
Prescrit une oxygénothérapie devant une désaturation à 92% en air ambiant	
Initie un traitement anticoagulant à dose curative (HNF ou HBPM ou Fondaparinux *OK si l'un des 3*)	
Initie une monothérapie anti-agrégante (bolus d'aspirine) *(pas coché si bi-antiagrégation)*	
COMPÉTENCES GÉNÉRIQUES	
APTITUDE À FAIRE LA SYNTHESE DES DONNEES	
APTITUDE À PROPOSER UNE PRISE EN CHARGE	

Annexes

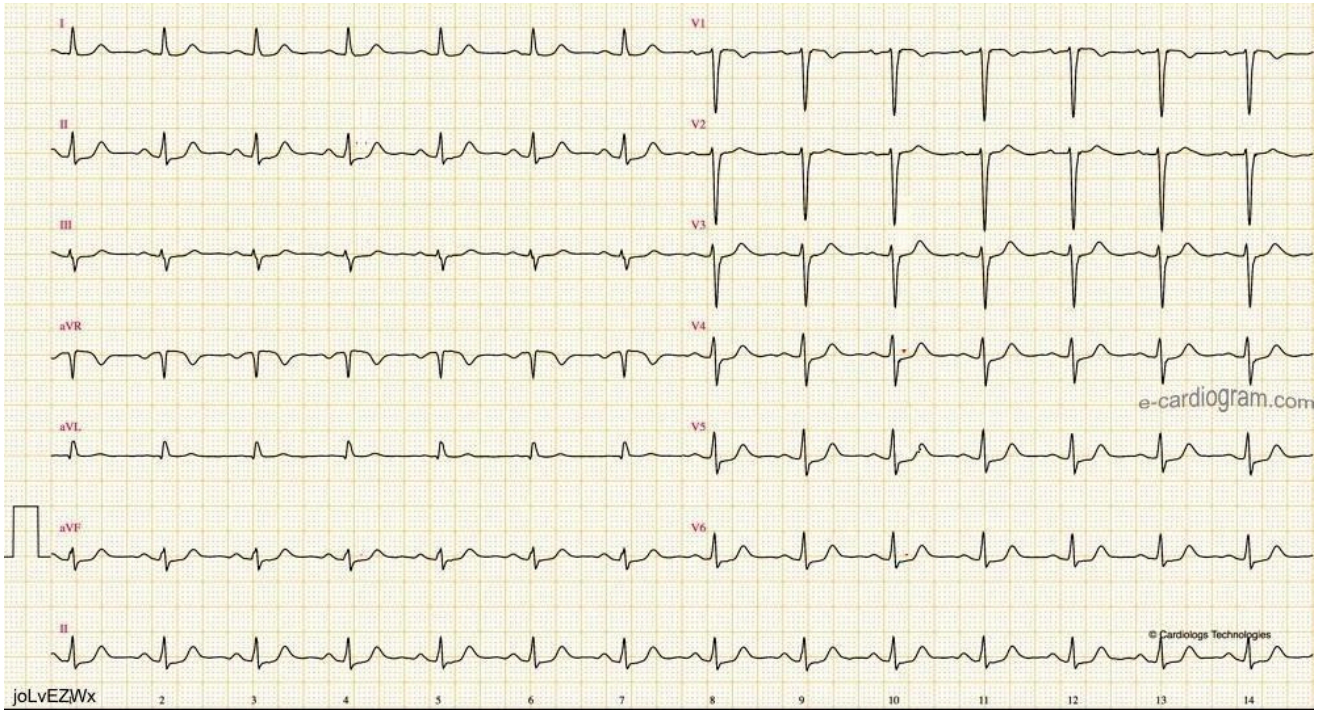
I
II
III
aVR
aVL
aVF
II
V1
V2
V3
V4
V5
V6
e-cardiogram.com
© Cardiologs Technologies
joLvEZWx
2
3
4
5
6
7
8
9
10
11
12
13
14